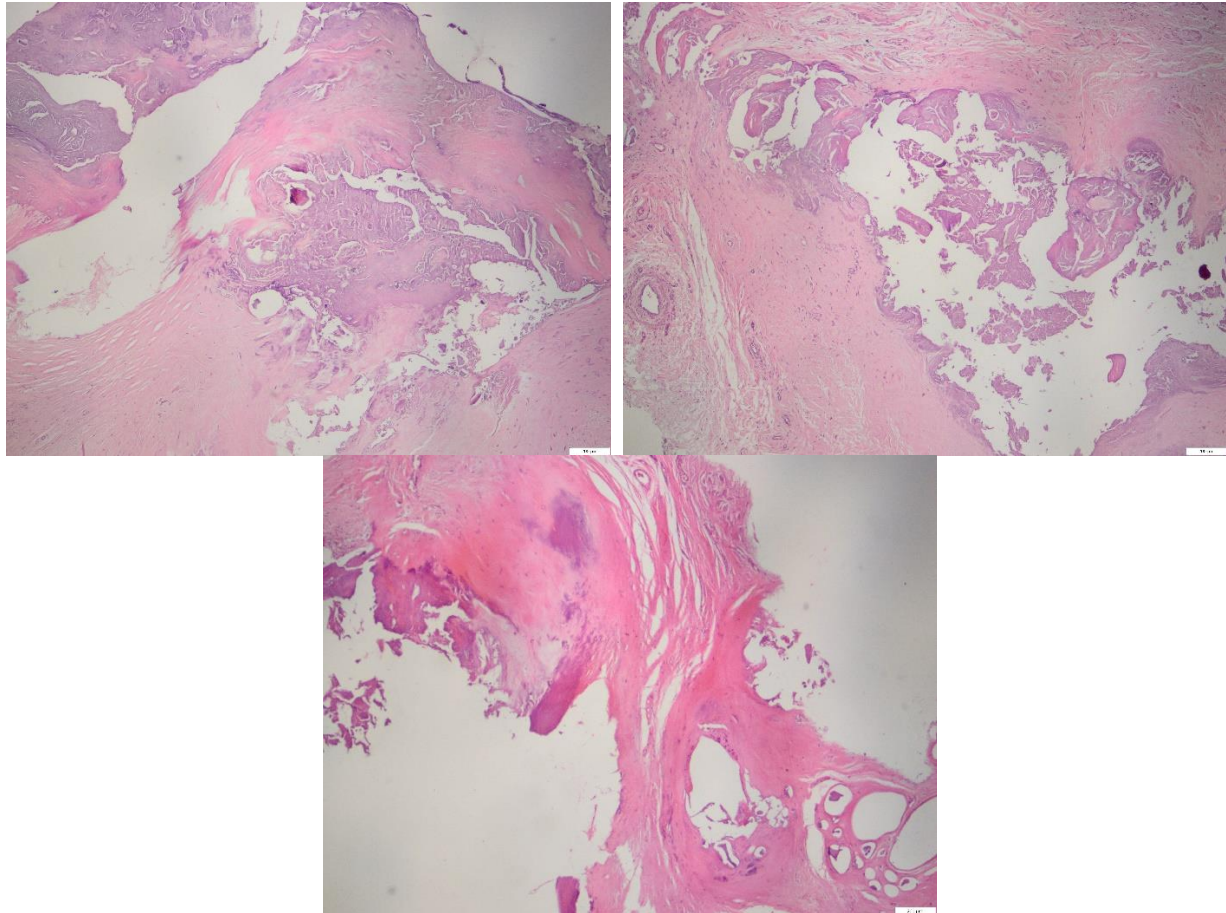


Interesting Case 2

ผู้ป่วยหญิง อายุ 68 ปี มาพบแพทย์ด้วยเรื่องมีก้อนแข็ง ขรุขระที่บริเวณ
สะโพกขวามานาน 1 ปี

Histopathology of soft tissue mass reveals marked fibrosis and
calcification.



ใน case เหล่านี้จะพบได้บ่อยๆ ตำแหน่งน่าจะเป็นตำแหน่งที่เคยฉีดยา แล้ว
เกิด fibrosis และ calcification ซึ่งจะเป็น dystrophic calcification

Dystrophic calcification is the calcification occurring in degenerated
or necrotic tissue, chronic inflammation, scarring in injured tissues or
caseous nodules. This occurs as a reaction to tissue damage, including
as a consequence of medical device implantation. Dystrophic calcification
can occur even if the amount of calcium in the blood is not elevated.